

## COMPLICACION DE FLOW DIVERTER-TROMBOSIS POST PROCEDIMIENTO

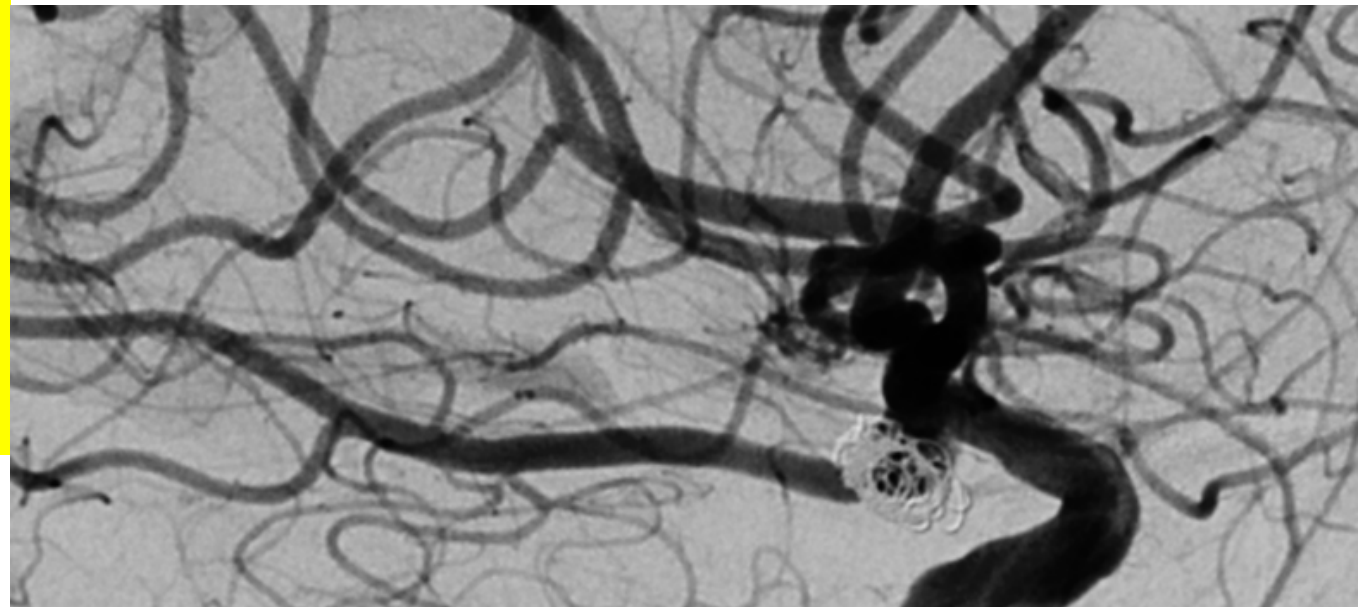
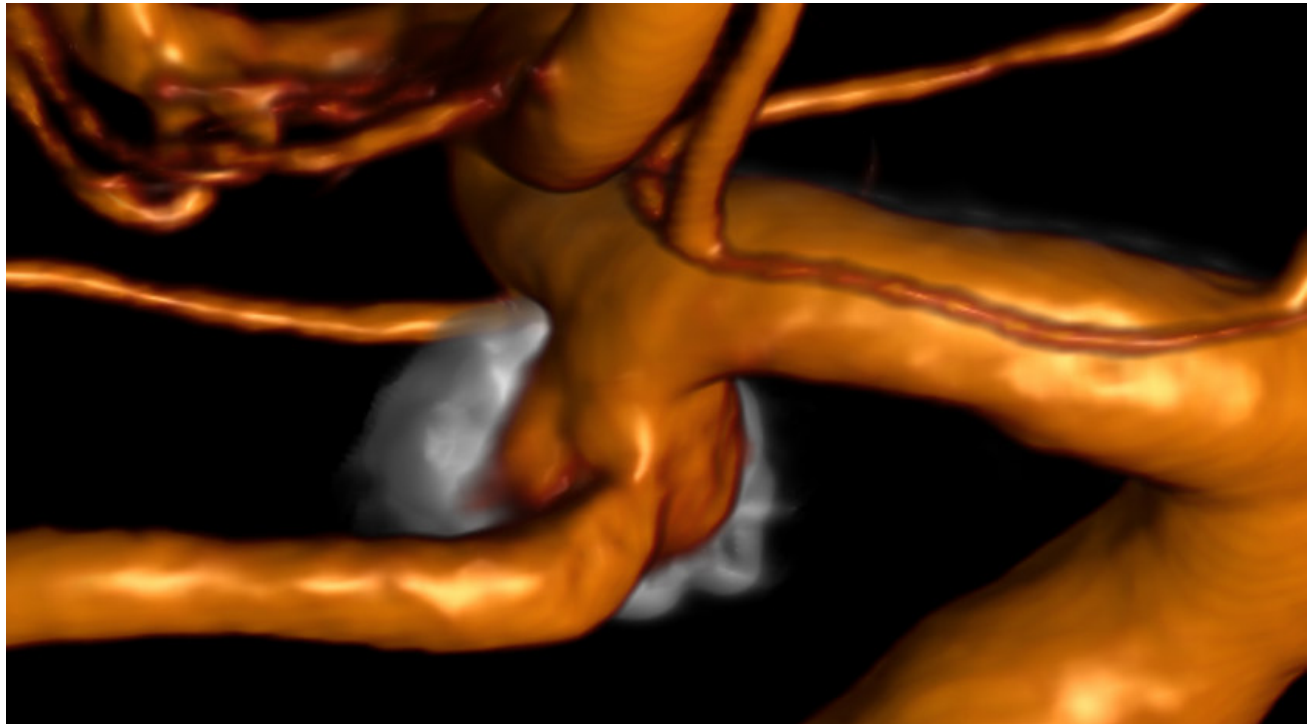
Aneurisma de arteria comunicante posterior con coiling recanalizado.

Tratamiento endovascular con stent flow diverter con control angiográfico satisfactorio.

Twist del extremo proximal del stent junto a trombos intrastent.

Trombosis post stenting.

Tirofiban en bolo junto a stent Atlas en extremo proximal.

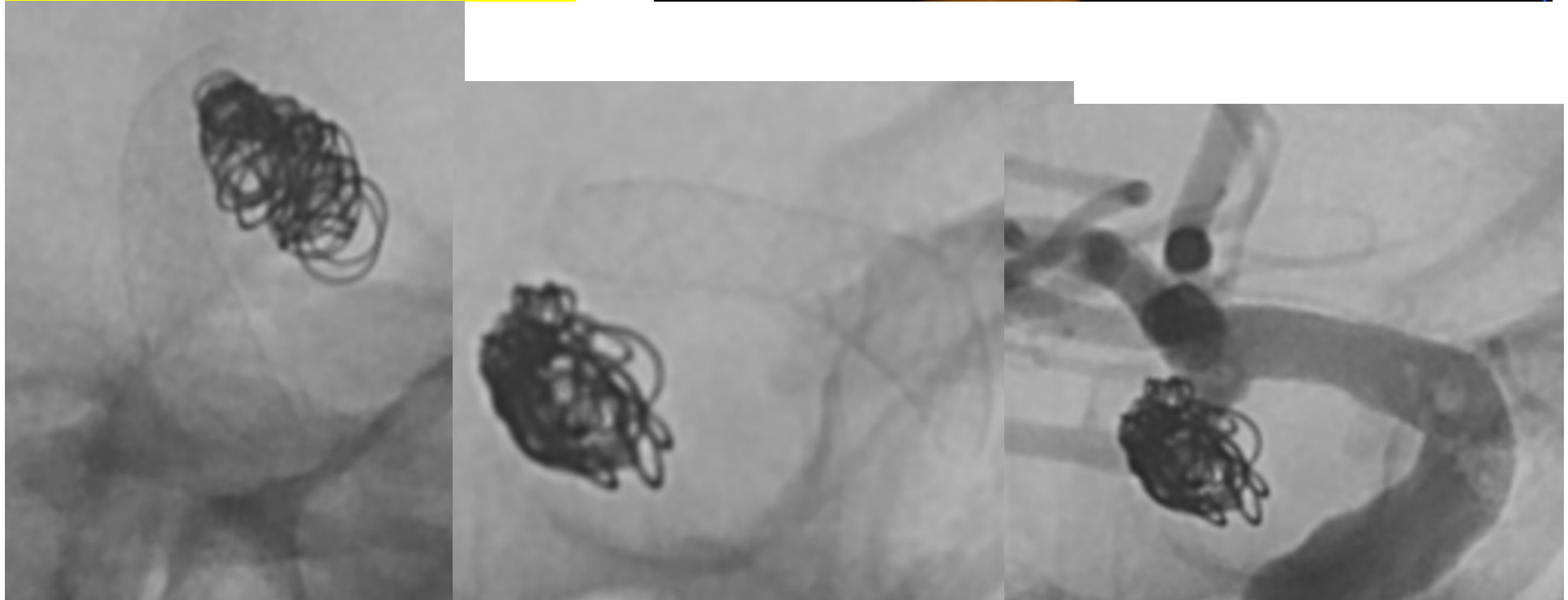
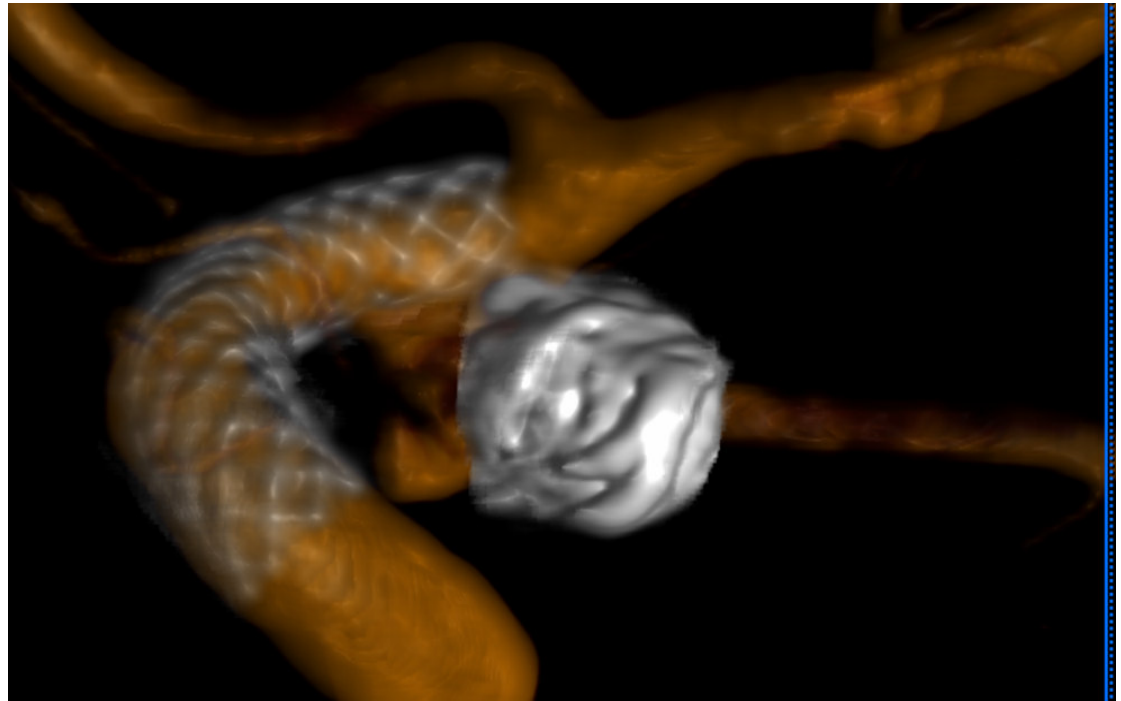


## COMPLICACION DE FLOW DIVERTER-TROMBOSIS POST PROCEDIMIENTO

Aneurisma de arteria comunicante posterior con coiling recanalizado.

Tratamiento endovascular con stent flow diverter con control angiográfico satisfactorio.

Twist del extremo proximal del stent junto a trombos intrastent.



## COMPLICACION DE FLOW DIVERTER-TROMBOSIS POST PROCEDIMIENTO

Trombosis post stenting.

Tirofiban en bolo junto a stent Atlas en  
extremo proximal.

En series de control se objetiva una  
correcta aposición del stent sin trombos  
intraluminales.

